岩獣会報 (Iwate Vet.), Vol. 31 (No. 2), 39−42 (2005).

原　著

猫の癌性胸膜炎・胸水症を示した腎癌

中山史子[1)]，御領政信[1)]，佐藤　淳[2)]，佐藤れえ子[2)]，岡田幸助[1)]

要　約

臨床的に胸水症および腎腫大が認められた13歳，雑種，避妊雌猫について病理学的に検索した．肉眼的には右側腎臓に白色腫瘍が認められ，高度胸水貯留と壁側胸膜における瀰漫性転移腫瘍巣を形成し，癌性胸膜炎を併発していた．組織学的には腫瘍細胞は管状ないし小胞巣状に増殖しており腎癌と診断された．

キーワード：猫，腎癌，胸水症，胸膜炎

猫における腎臓腫瘍のうち最もよく認められるのはリンパ腫であり，ついで腺癌，移行上皮癌が多く，肺およびリンパ節への転移率が高い[6，7]．片側性のみ病変を持つ個体では血液や尿の検査結果に特異的な変化を示すものは少なく，臨床症状も非特異的であるため発見が困難であるとされている．今回，癌性胸膜炎・胸水症を示した腎癌の症例に遭遇し，剖検に供されたので，主にその病理学的診断について報告する．

材料および方法

症例：13歳，雑種，避妊雌猫である．他院で4カ月前に嘔吐を繰り返すことを主訴にした来院時には赤血球数910×10^4/μlと軽度の高値を示す他には著変は認められなかった．1カ月前来院時に腎臓の隆起が触診され，画像診断で結石が確認されたため腎炎を疑い，本学動物病院に上診された．既往歴としては他院で約10年前よりストラバイト尿症と診断され，食事療法により維持されていた．

治療および経過：呼吸困難に対する処置としてセボフルランで吸入麻酔後，胸腔穿刺を実施し左25ml，右100mlの胸水を抜去した．抜去胸水は細胞診検査へ供された．また，止血剤およびビタミン剤の皮下注射，ニューキノロン系抗菌剤の筋肉内注射を行い，内服で利尿薬，整腸剤およびニューキノロン系抗菌剤を処方した．しかし，第4病日に呼吸困難を呈して死亡したため剖検に供された．

病理組織学的検索：剖検は死後4時間で行われた．主要臓器および病変部を採材し，10%ホルマリン液で固定後，常法に従いパラフィン包埋ブロックを作製した．これをミクロトームを用いて4μmに薄切し，ヘマトキシリン・エオジン（HE）染色を施し，鏡検に供した．

成　績

身体検査所見：体重は3.2kgで，呼吸困難を呈していた．

血液検査所見：白血球数は正常範囲(11,700/μl）であったが，リンパ球数が減少（819/μl）

1）岩大支会　岩手大学農学部獣医病理学研究室　2）岩大支会　岩手大学農学部獣医内科学研究室

していた．赤血球数は軽度高値（959×10^4/μl）を呈した．その他の著変は認められなかった．また，血清学的検査においてFeLV，FIV抗体は共に陰性であった．

尿検査所見：スティック検査で潜血反応が，また，尿沈査の鏡検において白血球，細菌塊が認められた．

画像診断：胸部X線検査において肺輪郭・葉間裂の明瞭化および横隔膜・心臓の境界構造輪郭の消失が認められ，胸水の貯留が示唆された（写真1）．腹部超音波検査において左右腎臓の腫大，腎内部構造の消失および腎嚢胞が多数認められた．

細胞診所見：胸水沈査塗抹上で大型印環様細胞の集塊が認められた（写真2）．核は大小不同が著しく，高度に異型性が認められた．細胞質は好塩基性で，多数の空胞を含んでいた．大型の多核細胞や有糸分裂像も頻繁に認められた．また，モノトーンな中皮細胞様細胞もシート状に認められた．

肉眼所見：右側腎臓はやや腫大し，白色腫瘍化および頭側脂肪組織への白色腫瘍浸潤が認められた（写真3）．左側腎臓に肉眼的に腫瘍浸潤は認められなかった．左右腎臓には表面，割面ともに大小多数の嚢胞形成が認められた．胸腔では胸水が高度増量，やや混濁しており，ほぼ胸腔内は胸水で満たされていた．胸水を除去すると胸膜の白色肥厚がほぼ全域で認められた（写真4）．横隔膜大静脈孔周囲や肺縦隔結合組織内には粟粒大白色硬結腫瘤が散発していた．肺はほぼ全域において無気肺であった．その他の病変としては肝臓における大豆大嚢胞形成，

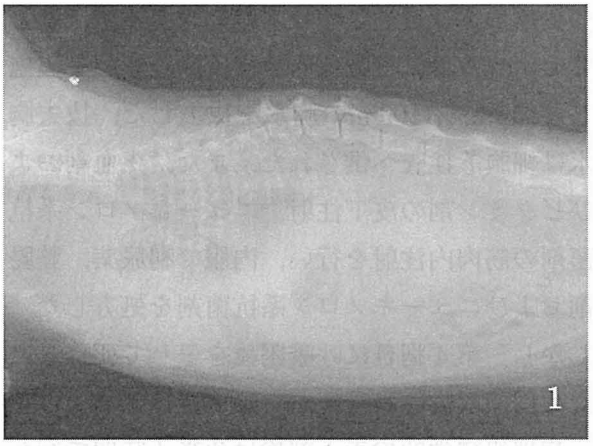

写真1：X線写真．
胸水の貯留および腎臓の腫大が認められる．

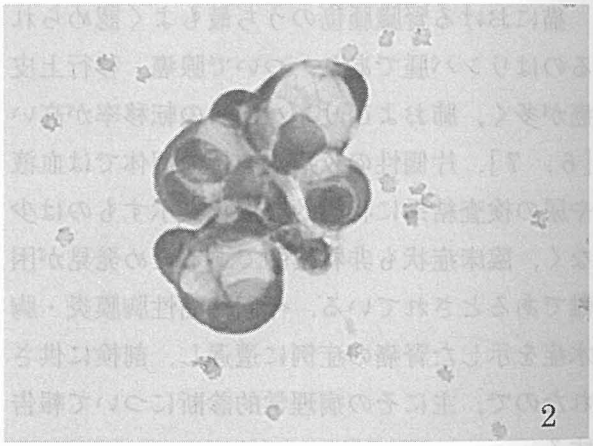

写真2：細胞診，ギムザ染色．（×286）
細胞，核の大小不同および細胞質に空胞をもつ上皮性腫瘍細胞塊が認められる．

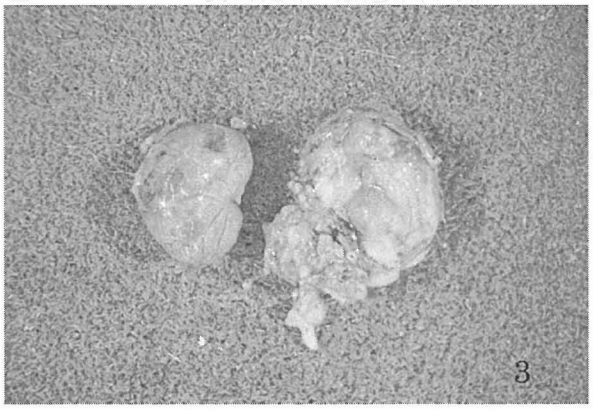

写真3：左右腎臓肉眼像．
右側腎臓の白色腫瘍化および腫大が認められ，腫瘍は周囲脂肪組織まで浸潤している．左右腎臓に複数のシスト形成が認められる．

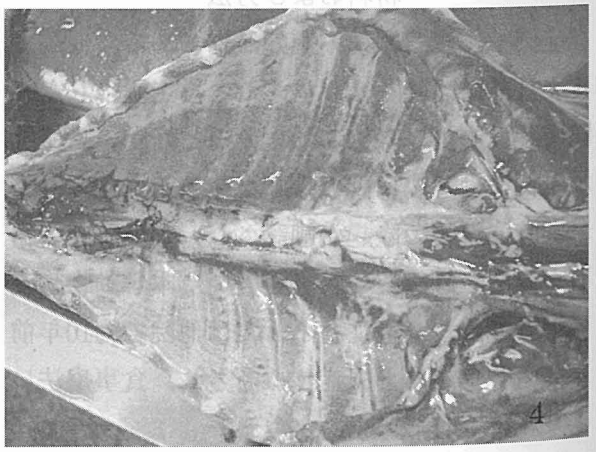

写真4：胸腔肉眼像．
胸壁全域には腫瘍性白色肥厚が認められる．

大腿骨骨髄は赤色髄であった．

病理組織所見：右側腎臓腫瘍領域では円柱形，多角形，紡錘形など様々な形態を示す腫瘍細胞が管状および小胞巣状に増殖していた（写真５）．核は大小不同で，明瞭な核小体を複数個含有していた（写真６）．有糸分裂像も頻繁に認められた．腫瘍間質は豊富であり，壊死巣も認められた．左右腎臓における嚢胞は扁平な細胞で裏打ちされ，好酸性物質を容れていた．左右腎臓間質においてリンパ球を伴う炎症反応が認められた．壁側胸膜，横隔膜および肺（写真７）において右側腎臓と同様の組織像を示す転移性腫瘍増殖が認められた．

考　察

肉眼所見において右側腎臓のほぼ全域において白色の腫瘍化が認められたことおよび病理組織検査において尿細管様管腔構造への分化傾向を示す腫瘍細胞の増殖が認められたことより，病理学的検査では右側腎臓を原発とする腎癌と診断された．猫の腎癌の発生はまれであり，性および品種に関係なく老齢猫（平均９歳）に好発し，腎臓腫瘍の中では腎リンパ腫に次いで多いといわれている〔６，７〕．遠隔転移は比較的多く認められ，中でも肺への転移が多い〔４〕．今回は肺，壁側胸膜および横隔膜に原発領域と同様の組織像が認められたため，腫瘍細胞の遠隔転移であることは明らかであった．従来の血行性肺転移とすると肺実質への比較的大きな転

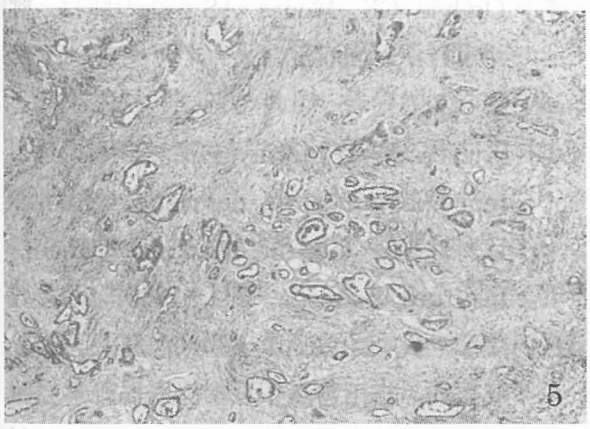

写真５：右側腎臓組織像，HE染色．（×29）
豊富な間質内に管腔構造を形成する腫瘍細胞が認められる．

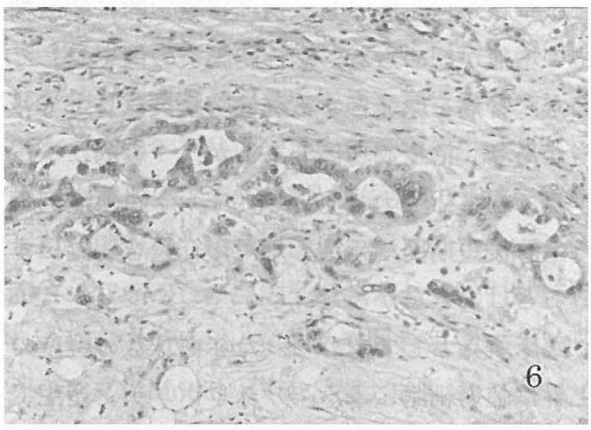

写真６：右側腎臓組織像，HE染色．（×143）
細胞および核の大小不同，多核細胞などの高度異型性をもつ腫瘍細胞が管腔を形成している．

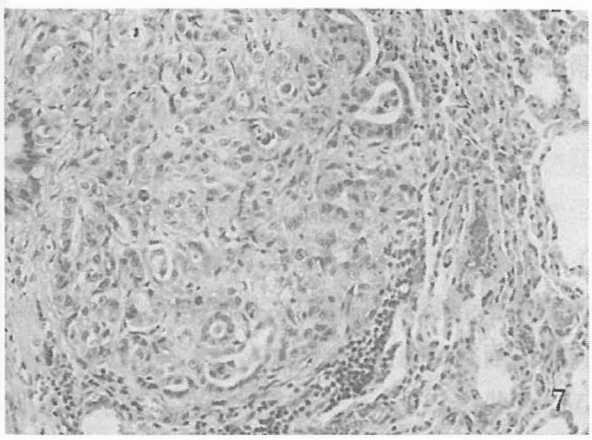

写真７：肺転移巣，HE染色．（×143）
右側腎臓腫瘍組織と同様の組織像を呈する腫瘍巣が正常肺組織を圧迫するように存在している．

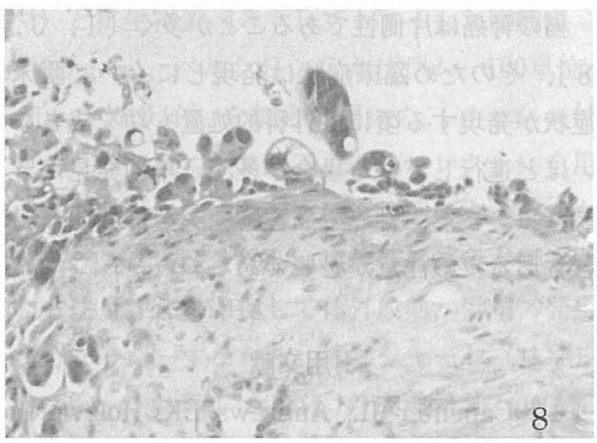

写真８：胸膜転移巣，HE染色．（×143）
漿膜の腫瘍細胞は一部多核巨細胞化し，剥離しつつある細胞も認められる．

移巣が認められるのに対し，今回は肺辺縁の微小な転移巣の形成のみ認められた．腫瘍細胞は原発巣より胸管を通じ胸腔内に入り，その後播種性転移したのではないかと推察された．しかし，各所属リンパ節の詳細な検索を行うことができなかったため確定はできなかった．

胸水は腫瘍細胞のリンパ管閉塞により貯留したものと思われた．胸水の細胞診では高度な異型性を示す上皮性細胞塊が認められ，腫瘍細胞塊ではないかと思われた．反応性中皮細胞である可能性も否定できなかったが〔2〕，胸壁のHE組織像では腫瘍細胞が剥離する所見が得られ（写真8），腫瘍細胞が大部分を占めているのではないかと思われた．

壁側胸膜および横隔膜胸腔面において肉眼でほぼ全域が白色肥厚し，病理組織学的に腫瘍細胞の増殖が認められ，癌性胸膜炎の像を呈していた．腎癌を原発とする癌性胸膜炎はヒトで報告があり，治療成功例もあるが，一般的に予後不良であるとされている〔9〕．今回の症例では上診後短期間で死亡したため経過を明確にすることはできなかった．

臨床所見として認められた赤血球数の軽度の上昇は腫瘍細胞によるエリスロポエチン産生ではなく，胸水貯留などによる循環不全により組織酸素量が低下したことによるのではないかと考えられた〔5〕．

猫の腎癌は片側性であることが多く〔1，3，8〕，そのため臨床症状は発現しにくい．臨床症状が発現する頃には外科的処置も功を成さないほど進行している場合が多く，早期発見が望まれる．また，腎癌で癌性胸膜炎を併発する場合もあるため注意が必要である．

引用文献

［1］Capenter JL, Andrews LK, Holzworth J, Averill DR, Harbison ML, Moore FM：Diseases of the Cat, Holzworth J, ed. 406-596, WB Saunders, Philadelphia, PA,（1986）

［2］Cowekk RL, Tyler RD, Meinkoth JH：犬と猫の細胞診と血球診，Sakabe Amy訳，142-158，LLLセミナー，兵庫（2001）

［3］Engle GC, Brodey RS：J Am Anim Hosp Assoc, 5，21-31（1969）

［4］Henry CJ, Turnquist SE, Smith A, Graham JCC, Thamm DH, O'Brien M, Clifford CA：J Feline Med Surg, 1，165-170（1999）

［5］勝岡洋治，白水幹：臨床泌尿器科，50，817-826（1996）

［6］Ogilvie GK, Moore AS：動物の癌患者治療管理法，岡公代訳，松原哲舟監修，370-381，LLLセミナー，兵庫（1996）

［7］Ogilvie GK, Moore AS：猫の腫瘍，桃井康行訳，295-301，インターズー，東京（2003）

［8］Priester WA, McKay FW：The occurrence of tumors in domestic animals, 12, 39, 49, 59, 188, National Cancer Institute, Behesda, MD（1980）

［9］斉藤俊弘，照沼正博，古泉孝子，西山勉，郷秀人，富田善彦：日本泌尿器科学会雑誌，83，1717-20（1992）